

Erasmus MC

Universitair Medisch Centrum Rotterdam



Epistaxis (neusbloeding) 19-05-2010



Algemeen


- incidentie epistaxis varieert met leeftijd
- piek bij kinderen en oudere volwassene
- ongeveer 60% v/d mensen bloedneus in het leven
- waarvan 6% medisch zorg nodig
- 80% idiopatisch



Oorzaken

Lokaal

- idiopatisch
- inflammatie (infectieus, AR, poliposis)
- trauma (neuspeuteren, aangezichtsletsel, corpus alienum)
- neoplasma (benigne; juveniel angiofibroom, maligne)
- vasculair (congenitaal; m. Rendu-Osler-Weber, verworven; m. Wegener)
- iatrogeen (operatie, neusmaagsonde)
- anatomisch (septumdeviatie / perforatie)
- medicamenteus (cocaïne, neusspray)



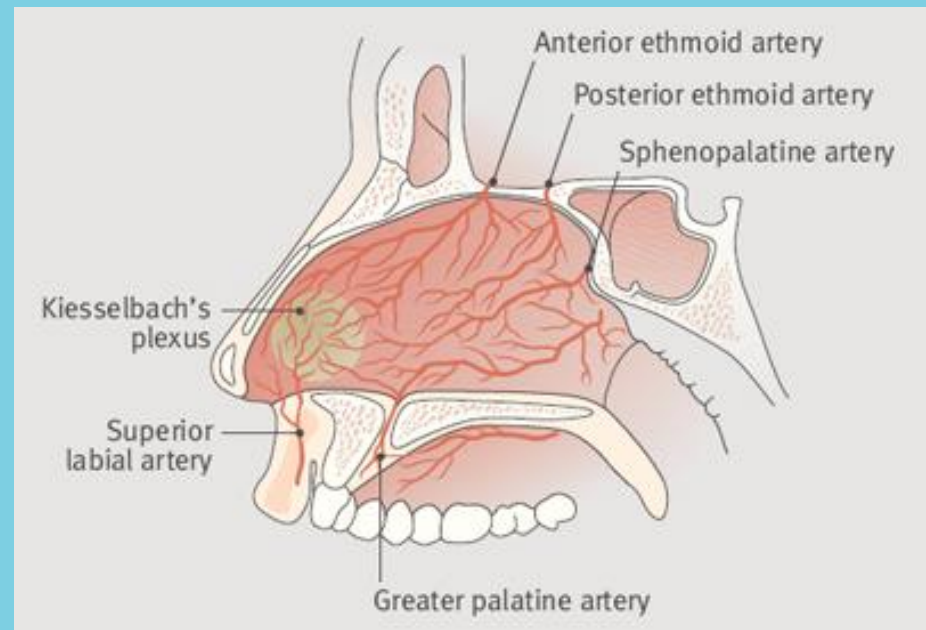
Oorzaken

Algemeen

- haematologisch (trombocytopenie, haemofilie, von Willebrand)
- omgevingsfactoren (temperatuur, luchtvochtigheid)
- medicamenteus (anticoagulantia, aspirine)
- orgaanfalen (uraemie, levercirrhose)
- overig (hypertensie, atherosclerose, alcohol)

Bloedvoorziening

- a. sphenopalatina (80% van bloedvoorziening)
afsplitsing van a. maxillaris – a. carotis externa
- a. ethmoidalis anterior / posterior (20% van bloedvoorziening)
afsplitsing van a. ophtalmica – a. carotis interna
- locus Kieselbachi (80%)
- locus Woodruff (posterior)



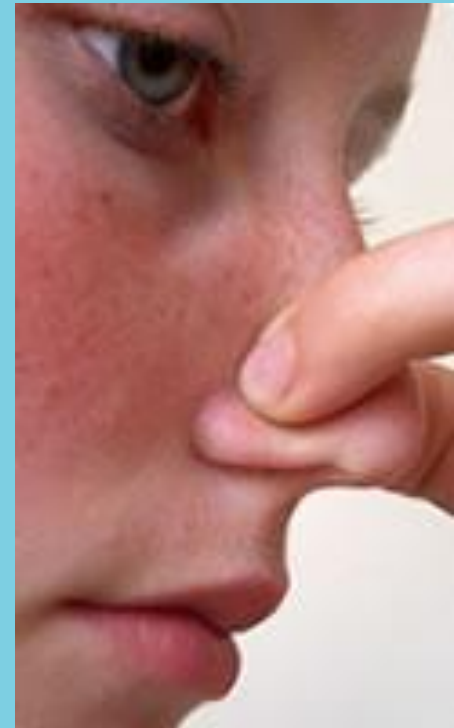Behandeling

causaal

- antihypertensiva
- staken antistolling
- transfusie

‘conservatief’ (bij milde bloeding)

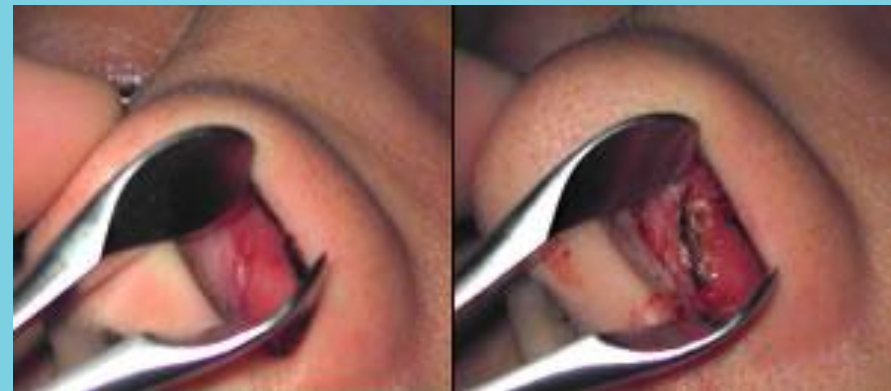- wegsnuiten / zuigen stolsels
- lokaal druk
- koelen met ijs
- toedienen vasoconstrictivum (xylometazoline)
- adviezen



Behandeling

interventie (bij substantieel bloedverlies)

- controleer vitale parameters
(tensie-pols-ademfrequentie-kleur huid, evt Hb)
- lokaal aanbrengen sedativum + vasoconstructivum
(lidocaïne 4% + adrenaline 1%, xylometazoline)
- electrocaustiek / chemocaustiek
(trichloorazijnzuur, zilvernitraat; cave huidleesies,
septumperforatie)



Behandeling

- tamponade met schuimtampon (Merocel, rapid rhino, balloncatheter, Bellocq)



